

КАРЗИБА (динутуксимаб бета) – единственный анти-GD2 иммунотерапевтический препарат, рекомендованный SIOPEN в качестве



- стандарта терапии НБ высокого риска¹⁻³
- стандарта терапии рецидивов и рефрактерных форм НБ
- Препарат КАРЗИБА улучшает долгосрочную выживаемость по сравнению с неиммунотерапевтическим лечением у пациентов с НБ высокого риска, а также у пациентов с рецидивами/рефрактерными формами НБ^{1,2}
- Терапия препаратом КАРЗИБА позволяет преодолеть порог пятилетней выживаемости более 60% пациентов и повысить шансы на излечение¹
- Безопасность терапии подтверждена в рамках клинических исследований более, чем у 500 пациентов в мире²
- Препарат КАРЗИБА зарегистрирован в России, ЛП-008352 от 15.07.2022⁴



1. QARZIBA® (dinutuximab beta). Summary of Product Characteristics. Available at: <https://www.medicines.org.uk/emc/product/9441>. Accessed: July 2022. 2. Ladenstein R, et al. Cancers. 2020;12:309. 3. European Medicines Agency. Assessment Report. Dinutuximab beta. EMA/263814/2017. 4. Инструкция по медицинскому применению лекарственного препарата КАРЗИБА (динутуксимаб бета), 2022. www.grls.rosminzdrav.ru/grls.aspx?s=динутуксимаб%20бета&m=mnn.

Регистрационный номер: ЛП-008352-15072022. **Торговое наименование препарата:** КАРЗИБА. **Международное непатентованное или группировочное наименование:** динутуксимаб бета. **Лекарственная форма:** концентрат для приготовления раствора для инфузий. **Фармакологическая группа:** антинеопластические средства, моноклональные антитела. **Фармакологические свойства:** динутуксимаб бета представляет собой химерное моноклональное антитело IgG1, специфически нацеленное на углеводный фрагмент дисахаридоанглизида 2 (GD2), который в высокой степени экспрессируется на клетках нейроblastомы. **Показания к применению:** лечение нейроblastомы высокого риска у пациентов в возрасте от 12 месяцев и старше, ранее получавших индукционную химиотерапию и достигших, по меньшей мере, частичного ответа, с последующей миелоаблативной терапией и трансплантацией стволовых клеток, а также у пациентов с рецидивирующей или рефрактерной нейроblastомой в анамнезе, с остаточной болезнью или без нее. Перед лечением рецидивирующей нейроblastомы следует добиться стабилизации любого активно прогрессирующего заболевания другими подходящими методами терапии. У пациентов с рецидивирующим/рефрактерным заболеванием и у пациентов, которые не достигли полного ответа после первой линии терапии, препарат КАРЗИБА следует комбинировать с интерлейкином-2 (ИЛ-2). **Противопоказания:** гиперчувствительность к действующему веществу или к любому из вспомогательных веществ препарата. Острая болезнь «трансплантат против хозяина» (БТПХ) 3-й или 4-й степени тяжести или распространенная хроническая БТПХ. Беременность, период грудного вскармливания. **Способ применения и дозы:** препарат КАРЗИБА следует вводить только в условиях лечебного учреждения и строго под наблюдением врача, имеющего опыт в проведении противоопухолевой терапии. Препарат должен вводиться медицинским работником, который обучен купированию тяжелых аллергических реакций, включая анафилаксию, в условиях непосредственной доступности средств для проведения реанимации. **Режим введения:** Лечение препаратом КАРЗИБА состоит из 5 последовательных курсов, продолжительность каждого из которых составляет 35 дней. Индивидуальную дозу определяют на основе площади поверхности тела, и она должна составлять в общей сложности 100 мг/м² на курс. Возможны два способа применения: непрерывная инфузия в течение первых 10 дней каждого курса (в общей сложности 240 ч) в суточной дозе 10 мг/м²; 5 ежедневных инфузий по 20 мг/м², вводимых в течение 8 ч, в первые 5 дней каждого курса. Если в сочетании с препаратом КАРЗИБА вводят ИЛ-2, его следует вводить в виде подкожных инъекций 6×10⁶ МЕ/м²/сут., в течение 2 периодов по 5 последовательных дней, при этом общая

доза должна составлять 60×10⁶ МЕ/м² на курс. Первый 5-дневный курс должен начинаться за 7 дней до первой инфузии динутуксимаба бета, а второй 5-дневный курс должен начинаться одновременно с инфузией динутуксимаба бета (дни с 1 по 5 каждого курса динутуксимаба бета). **Побочное действие. Резюме профиля безопасности:** Безопасность динутуксимаба бета оценивали у 628 пациентов с рецидивирующей/рефрактерной нейроblastомой высокого риска, которые получали его в виде непрерывной инфузии (212 пациентов) или в виде многократных ежедневных инфузий (416 пациентов). У большинства пациентов препарат комбинировали с 13-цис-ретиноевой кислотой, и у 307 пациентов — с ИЛ-2. Наиболее распространенными нежелательными реакциями (НР) были пирексия (88%) и боль (77%), которые развивались несмотря на обезболивающее лечение. Другими частыми НР были гиперчувствительность (74,1%), рвота (57%), диарея (51%), синдром повышенной проницаемости капилляров (40%), анемия 72,3%, нейтропения 52%, тромбоцитопения 49,6%, и артериальная гипотензия (42,2%). **Передозировка:** сообщений о случаях передозировки динутуксимаба бета не поступало. В случае передозировки следует тщательно контролировать признаки или симптомы НР у пациентов и проводить поддерживающее лечение, в зависимости от обстоятельств. **Форма выпуска:** Концентрат для приготовления раствора для инфузий, 4,5 мг/мл. **Условия хранения:** при температуре от 2 до 8°C в оригинальной упаковке в защищенном от света месте. Хранить в недоступном для детей месте. Препарат КАРЗИБА следует использовать сразу после вскрытия. **Срок годности:** невскрытый флакон – 3 года. Не применять по истечении срока годности, указанного на упаковке. Дата истечения срока годности относится к последнему дню указанного месяца. **Условия отпуска:** отпускается по рецепту. **Производитель:** производство готовой лекарственной формы и фасовка (первичная упаковка): Рентшлер Биофарма SE, Эрвин-Рентшлер-Штрассе 21, 88471 Лаупхайм, Германия Rentschler BioPharma SE, Erwin-Rentschler-Str. 21, 88471 Laupheim, Germany Вторичная (потребительская упаковка) и выпускающий контроль качества: Миллмаунт Хелскеар Лтд, Корпус 7, Сити Норт Бизнес Кэмпус, Стамаллин, графство Мит, К32 YD60, Ирландия Millmount Healthcare Limited, Block-7, City North Business Campus, Stamullen, Co. Meath, K 32 YD60, Ireland. **Владелец регистрационного удостоверения:** ООО «Фармамондо», Россия 109428, Москва, просп. Рязанский, д.16, стр. 1, этаж 7, пом. 1, ком. 3. Тел.: +7 495 098 0188; e-mail: info@farmamondo.ru. **Перед применением, пожалуйста, ознакомьтесь с полной инструкцией по медицинскому применению лекарственного препарата КАРЗИБА.**



Российская Федерация
ООО «Фармамондо»
115114, Москва, ул. Дербеневская, 11
Тел: +7 495 098 01 88

Switzerland
Corporate Head Quarters
Piazza Indipendenza 3b, Chiasso, Switzerland.
Tel. +41 91 6976370 | Fax +41 91 6976399

FM-COMM-ONCO-0922-031.
На правах рекламы.
Данный материал предназначен
для специалистов здравоохранения.

Ежеквартальный научно-практический
рецензируемый журнал

Quarterly scientific-and-practical
peer-reviewed journal

ISSN 2311-1267 (Print)
ISSN 2413-5496 (Online)

РОССИЙСКИЙ ЖУРНАЛ

1' 2023
TOM/VOL. 10

Издаётся с 2014 года

В НОМЕРЕ:

Оригинальные исследования
и обзоры литературы

Original studies
and literature reviews

Клинические наблюдения

Clinical cases

Новости нашего
сообщества

News of our community

Онлайн-версия журнала: <https://journal.nodgo.org>

1' 2023 TOM/VOL. 10

ДЕТСКОЙ ГЕМАТОЛОГИИ
и ОНКОЛОГИИ

Russian Journal of
Pediatric Hematology and Oncology

Российский журнал ДЕТСКОЙ ГЕМАТОЛОГИИ и ОНКОЛОГИИ



Фото к материалу из рубрики
«Новости нашего сообщества»



РОДОГ

РОССИЙСКОЕ ОБЩЕСТВО
ДЕТСКИХ ОНКОЛОГОВ и ГЕМАТОЛОГОВ

Детская дерматоонкология

Руководство для врачей

- В руководстве представлены современные данные в области диагностики и лечения широкого спектра заболеваний с дерматологическими проявлениями у пациентов детского возраста. Различные новообразования, в том числе злокачественные, у детей отличаются большой вариабельностью и могут являться как признаками самостоятельных заболеваний, так и симптомами комплексных патологий.
- Дифференциальная диагностика в детской дерматоонкологии до сих пор представляет сложности из-за отсутствия у врачей онкологической настороженности и низкой осведомленности о разнообразии нозологий среди пациентов детского возраста. В настоящем руководстве представлены клинические, гистологические, иммуногистохимические и молекулярно-генетические характеристики пигментных и сосудистых новообразований кожи, лимфо- и миелолифферативных заболеваний с дерматологическими проявлениями. Широко обсуждаются методы ведения этой сложной группы пациентов, которые, помимо традиционных методов — лучевой терапии и хирургического лечения, могут включать лекарственную терапию, сопряженную с различными вариантами дерматологической токсичности. Особое внимание уделено генодерматозам высокого онкологического риска, для которых характерен длительный преддиагностический этап. Книга прекрасно иллюстрирована — содержит 400 уникальных фотографий собственных клинических наблюдений авторов.
- Руководство предназначено широкому кругу врачей-клиницистов: педиатрам, детским онкологам, гематологам, дерматологам, детским хирургам, генетикам, иммунологам, аллергологам и другим специалистам. Издание также представляет несомненный интерес для научных сотрудников, занятых фундаментальными исследованиями в области молекулярной генетики и разработки инновационных методик в диагностике и лечении онкологических заболеваний.

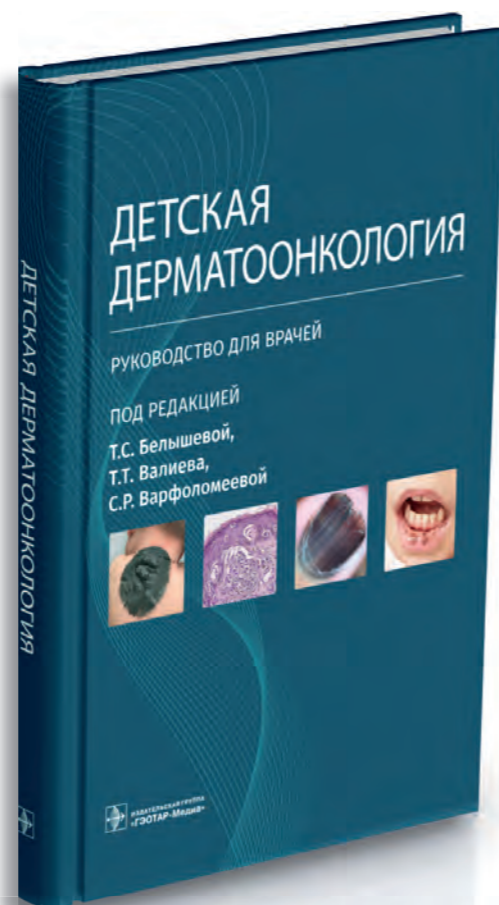
Где купить книгу

medknigaservis.ru Интернет-магазин «Медкнигасервис»: бесплатный номер телефона 8-800-555-999-2

Магазины в Москве:

**м. «Новокосынецкая»,
м. «Третьяковская»**
ул. Садовническая, д. 13, стр. 11
тел. +7 (495) 921-39-07, доб. 602, 603
Пн.–Вс. 9.00–20.00

м. «Фрунзенская»
Комсомольский пр-т, д. 28 (подъезд 3)
тел. +7 (916) 877-06-84
тел. +7 (499) 685-12-47
Пн.–Вс. 9.00–20.00



Научно-практическое издание



Под редакцией

Т.С. Бельшевой,
Т.Т. Валиева,
С.Р. Варфоломеевой



2023 г., 280 с.



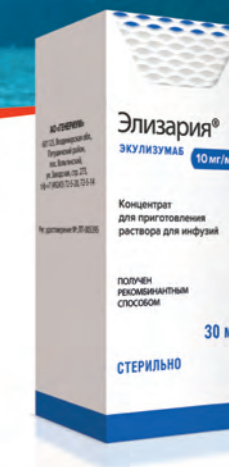ИЗДАТЕЛЬСКАЯ ГРУППА
«ГЭОТАР-Медиа»
geotar.ru



ЭЛИЗАРИЯ®

ЭКУЛИЗУМАБ

- Первый биоаналог экулизумаба¹⁻⁴
- Быстро и стабильно снижает активность терминального комплекса комплемента¹⁻³
- Предотвращает внутрисосудистый гемолиз у больных пароксизмальной ночной гемоглобинурией¹⁻³
- Улучшает качество жизни пациентов^{1,3}



Краткая инструкция по медицинскому применению препарата Элизария®. Регистрационный номер: ЛП-Н(000140)(PF-RU). Международное непатентованное наименование: экулизумаб. Лекарственная форма: концентрат для приготовления раствора для инфузий. Действующее вещество: экулизумаб, гуманизированное антитело, полученное с использованием клеточной линии CHO F5A 7 по технологии рекомбинантной ДНК. Механизм действия: экулизумаб подавляет активность терминального комплекса комплемента человека, обладая высокой аффинностью к C5-компоненту. Как следствие, полностью блокируется расщепление C5 на C5a и C5b и образование терминального комплекса комплемента C5b-9. Таким образом, экулизумаб восстанавливает регуляцию активности комплемента в крови и предотвращает внутрисосудистый гемолиз у пациентов пароксизмальной ночной гемоглобинурией, а также избыточную активность терминального комплекса у пациентов с атлипичным гемолитико-уремическим синдромом, рефрактерной генерализованной менингеальной гравис и оптиконевромиелит-ассоциированными расстройствами, где причиной заболевания является генетически обусловленная дисрегуляция системы комплемента. Показания к применению. Для лечения взрослых пациентов и детей с пароксизмальной ночной гемоглобинурией (ПНГ); эффективность экулизумаба подтверждена у пациентов с гемолизом и сопутствующими клиническими симптомами, свидетельствующими о высокой активности заболевания, вне зависимости от потребности в гемотрансфузиях в анамнезе; атлипичный гемолитико-уремический синдром (аГУС). Для лечения взрослых пациентов с рефрактерной генерализованной менингеальной гравис с антителами к ацетилхолиновым рецепторам (AChR); оптиконевромиелит-ассоциированными расстройствами с наличием антител к аквапорину-4 (AQP4) и рецидивирующим течением заболевания. Противопоказания. Гиперчувствительность к экулизумабу или к любому из вспомогательных веществ. Отсутствие вакцинации против *Neisseria meningitidis* (если нет соответствующей профилактической антибиотикотерапии в течение 2 недель после вакцинации). Активная инфекция *Neisseria meningitidis*. Способ применения и дозы. Препарат Элизария® необходимо вводить посредством внутривенной инфузии длительностью 25-45 минут у взрослых пациентов, и длительностью от 1 до 4 часов у детей. Пароксизмальная ночная гемоглобинурия: режим дозирования для взрослых пациентов (≥ 18 лет) включает 4-недельный начальный цикл с последующей фазой поддерживающей терапии. Начальный цикл: 600 мг препарата Элизария® внутривенно капельно 1 раз в неделю в течение первых 4 недель. Фаза поддерживающей терапии: 900 мг препарата Элизария® на 5-й неделе, с последующим введением 900 мг препарата Элизария® внутривенно капельно каждые 14 ± 2 дня. Атлипичный гемолитико-уремический синдром: режим дозирования для взрослых пациентов (≥ 18 лет) включает 4-недельный начальный цикл с последующей фазой поддерживающей терапии. Начальный цикл: 900 мг препарата Элизария® 1 раз в неделю в течение первых 4 недель. Фаза поддерживающей терапии: 1200 мг препарата Элизария® на 5-й неделе с последующим введением 1200 мг препарата Элизария® каждые 14 ± 2 дня. Дети. Для педиатрических пациентов с ПНГ и аГУС весом менее 40 кг доза препарата Элизария® определяется в зависимости от веса ребенка. Особые указания. Учитывая механизм действия препарата Элизария®, он должен с осторожностью назначаться пациентам с активными системными инфекциями и нарушениями функции печени (в связи с отсутствием клинического опыта). Нежелательные реакции. Наиболее частым нежелательным явлением при лечении экулизумабом является головная боль (отмечалась, главным образом, в начальном цикле терапии). Наиболее тяжелым нежелательным явлением являлся менингококковый сепсис. Организация, принимающая претензии по качеству и сообщениям о нежелательных реакциях от потребителей: АО «ГЕНЕРИУМ», 60125, Владимирская обл., Петушинский район, пос. Волынский, ул. Заводская, стр. 273, т/ф +7 (49243) 72-5-20, 72-5-14, prv@generium.ru. Для получения более подробной информации ознакомьтесь с полной инструкцией по медицинскому применению лекарственного препарата Элизария®.

1. Kulagin A., Ptushkin V., Lukina E. et al. Phase III clinical trial of Elizaria® and Soliris® in adult patients with paroxysmal nocturnal hemoglobinuria: results of comparative analysis of efficacy, safety, and pharmacological data. Blood. 2019; 134 (Suppl. 1): 3748. (Кулагин А., Птушкин В., Лукина Е. и др. III фаза клинического исследования Элизария® и Солириса® у взрослых пациентов с пароксизмальной ночной гемоглобинурией: результаты сравнительного анализа эффективности, безопасности и фармакологических данных. Журнал Блад. 2019; 134 (прил. 1): 3748). 2. Птушкин В. В., Кулагин А. Д., Лукина Е. А. и др. Результаты открытого многоцентрового клинического исследования Ib фазы по оценке безопасности, фармакокинетики и фармакодинамики первого биоаналога экулизумаба у нелеченных пациентов с пароксизмальной ночной гемоглобинурией в фазе индукции терапии. Терапевтический архив. 2020; 92 (7): 77–84. 3. Kulagin A., Ptushkin V., Lukina E. et al. Randomized multicenter noninferiority phase III clinical trial of the first biosimilar of eculizumab. Annals of Hematology. 2021; 100 (11): 2689–2698. (Кулагин А., Птушкин В., Лукина Е. и др. Рандомизированное многоцентровое клиническое исследование III фазы первого биоаналога экулизумаба. Анналы гематологии. 2021; 100 (11): 2689–2698). 4. Инструкция по медицинскому применению лекарственного препарата Элизария®. http://grls.rosminzdrav.ru/Grls_View_v2.aspx, <https://www.generium.ru/products/elizaria>.

Информация предназначена для специалистов здравоохранения.

АО «ГЕНЕРИУМ». 123112, г. Москва, ул. Тестовская, д. 10, подъезд 2
Тел./факс: +7 (495) 988-47-94, www.generium.ru

Реклама

Generium
Pharmaceuticals

<https://doi.org/10.21682/2311-1267-2023-10-1-57-67>

Применение современных методик терапии при развитии жизнеугрожающих осложнений у пациента после повторной аллогенной трансплантации гемопоэтических стволовых клеток: обзор литературы и клинический случай

К.А. Сергеенко¹, Е.Б. Мачнева^{1,2}, Т.З. Алиев¹, И.О. Костарева¹, Т.Т. Валиев¹, М.В. Киселевский¹, Р.Я. Власенко¹, К.И. Киргизов¹, С.Р. Варфоломеева¹

¹ФГБУ «НМИЦ онкологии им. Н.Н. Блохина» Минздрава России; Россия, 115522, Москва, Каширское шоссе, 23;

²РДКБ ФГАОУ ВО РНИМУ им. Н.И. Пирогова Минздрава России; Россия, 119571, Москва, Ленинский просп., 117

Контактные данные: Карина Андреевна Сергеенко karina_s19@mail.ru

Не вызывает сомнения, что аллогенная трансплантация гемопоэтических стволовых клеток (алло-ТГСК) — один из наиболее эффективных методов лечения для многих тяжелых заболеваний. Однако, несмотря на значительный прогресс, алло-ТГСК по-прежнему ассоциирована с высокой частотой осложнений и летальности в посттрансплантационном периоде в связи с токсичностью режимов кондиционирования, инфекционными и иммунными состояниями. Острые осложнения, такие как эндотелиальные повреждения, острая и хроническая реакции «трансплантат против хозяина» (РТПХ), остаются основными причинами летальности после алло-ТГСК. В своем клиническом случае мы продемонстрировали пример развития таких жизнеугрожаемых осложнений, как ассоциированная с трансплантацией тромботическая микроангиопатия и РТПХ, у пациента после повторной алло-ТГСК, а также их успешное купирование современными методиками терапии, включающими введение близкородственных донорских мезенхимальных стволовых клеток и блокатора комплемента экулизумаба.

Ключевые слова: острый лимфобластный лейкоз, трансплантат-ассоциированная тромботическая микроангиопатия, экулизумаб, мезенхимальные стволовые клетки, Элизария

Для цитирования: Сергеенко К.А., Мачнева Е.Б., Алиев Т.З., Костарева И.О., Валиев Т.Т., Киселевский М.В., Власенко Р.Я., Киргизов К.И., Варфоломеева С.Р. Применение современных методик терапии при развитии жизнеугрожающих осложнений у пациента после повторной аллогенной трансплантации гемопоэтических стволовых клеток: обзор литературы и клинический случай. Российский журнал детской гематологии и онкологии. 2023;10(1):57–67.

Информация об авторах

К.А. Сергеенко: врач-детский онколог отделения детской трансплантации костного мозга и гемопоэтических стволовых клеток НИИ детской онкологии и гематологии им. акад. РАМН Л.А. Дурнова НМИЦ онкологии им. Н.Н. Блохина, e-mail: karina_s19@mail.ru; <https://orcid.org/0000-0003-3225-8412>

Е.Б. Мачнева: к.м.н., врач-гематолог отделения детской трансплантации костного мозга и гемопоэтических стволовых клеток НИИ детской онкологии и гематологии им. акад. РАМН Л.А. Дурнова НМИЦ онкологии им. Н.Н. Блохина, врач-гематолог отделения трансплантации костного мозга РДКБ РНИМУ им. Н.И. Пирогова, e-mail: lena.machneva@yandex.ru; <https://orcid.org/0000-0003-2395-4045>, SPIN-код: 6143-8644

Т.З. Алиев: врач-детский онколог отделения детской трансплантации костного мозга и гемопоэтических стволовых клеток НИИ детской онкологии и гематологии им. акад. РАМН Л.А. Дурнова НМИЦ онкологии им. Н.Н. Блохина, e-mail: timaliev118@gmail.com; <https://orcid.org/0000-0003-1091-1521>

И.О. Костарева: врач-детский онколог отделения детской трансплантации костного мозга и гемопоэтических стволовых клеток НИИ детской онкологии и гематологии им. акад. РАМН Л.А. Дурнова НМИЦ онкологии им. Н.Н. Блохина, e-mail: kostareva_92@mail.ru; <https://orcid.org/0000-0003-0179-2479>

Т.Т. Валиев: д.м.н., заведующий отделением детской онкологии и гематологии (химиотерапия гемобластозов) № 1 НИИ детской онкологии и гематологии им. акад. РАМН Л.А. Дурнова НМИЦ онкологии им. Н.Н. Блохина, e-mail: timurvaliev@mail.ru; <https://orcid.org/0000-0002-1469-2365>

М.В. Киселевский: д.м.н., профессор, заведующий лабораторией клеточного иммунитета НИИ экспериментальной диагностики и терапии опухолей НМИЦ онкологии им. Н.Н. Блохина, e-mail: kisele@inbox.ru; <https://orcid.org/0000-0002-0132-167X>

Р.Я. Власенко: к.м.н., старший научный сотрудник лаборатории клеточного иммунитета НИИ экспериментальной диагностики и терапии опухолей НМИЦ онкологии им. Н.Н. Блохина, e-mail: vlasenko2002@bk.ru; <https://orcid.org/0000-0002-3560-001X>

К.И. Киргизов: к.м.н., заместитель директора по научной и образовательной работе НИИ детской онкологии и гематологии им. акад. РАМН Л.А. Дурнова НМИЦ онкологии им. Н.Н. Блохина, e-mail: k.kirgizov@ronc.ru; <https://orcid.org/0000-0002-2945-284X>, SPIN-код: 3803-6370

С.Р. Варфоломеева: д.м.н., профессор, директор НИИ детской онкологии и гематологии им. акад. РАМН Л.А. Дурнова НМИЦ онкологии им. Н.Н. Блохина, e-mail: s.varfolomeeva@ronc.ru; <https://orcid.org/0000-0001-6131-1783>

Вклад авторов

К.А. Сергеенко: обзор публикаций по теме статьи, анализ полученных данных, написание текста статьи

Е.Б. Мачнева, И.О. Костарева: обзор публикаций по теме статьи, написание текста статьи, подготовка списка литературы

Т.З. Алиев: разработка дизайна статьи, подготовка списка литературы, составление резюме

Т.Т. Валиев, М.В. Киселевский, К.И. Киргизов, С.Р. Варфоломеева: разработка концепции статьи, анализ литературных данных, научное редактирование статьи

Р.Я. Власенко: получение и характеристика мезенхимальных стволовых клеток

Modern methods of therapy in the development of life-threatening complications in a patient after repeated allogeneic hematopoietic stem cell transplantation: review of the literature and clinical case

K.A. Sergeenko¹, E.B. Machneva^{1, 2}, T.Z. Aliev¹, I.O. Kostareva¹, T.T. Valiev¹, M.V. Kiselevskiy¹, R.Ya. Vlasenko¹, K.I. Kirgizov¹, S.R. Varfolomeeva¹

¹N.N. Blokhin National Medical Research Centre of Oncology, Ministry of Health of Russia; 23 Kashirskoe Shosse, Moscow, 115522, Russia;

²Russian Children's Clinical Hospital of the N.I. Pirogov Russian National Research Medical University, Ministry of Health of Russia; 117 Leninskiy Prosp., Moscow, 117997, Russia

There is no doubt that allogeneic hematopoietic stem cell transplantation (allo-HSCT) is one of the most effective treatments for many serious diseases. However, despite significant progress, allo-HSCT is still associated with a high rate of complications and mortality in the post-transplant period due to the toxicity of conditioning regimens, infectious and immune conditions. Acute complications such as endothelial injury, acute and chronic graft-versus-host disease (GVHD) remain the main causes of mortality after allo-HSCT. In our clinical case, we demonstrated an example of the development of such life-threatening complications as transplant-associated thrombotic microangiopathy and GVHD in a patient after repeated allo-HSCT, as well as the successful relief of these complications by modern therapeutic methods, including the introduction of closely related donor mesenchymal stem cells and the complement blocker eculizumab.

Key words: acute lymphoblastic leukemia, transplant-associated thrombotic microangiopathy, eculizumab, mesenchymal stem cells, Elizaria

For citation: Sergeenko K.A., Machneva E.B., Aliev T.Z., Kostareva I.O., Valiev T.T., Kiselevskiy M.V., Vlasenko R.Ya., Kirgizov K.I., Varfolomeeva S.R. Modern methods of therapy in the development of life-threatening complications in a patient after repeated allogeneic hematopoietic stem cell transplantation: review of the literature and clinical case. Russian Journal of Pediatric Hematology and Oncology. 2023;10(1):57–67.

Information about the authors

K.A. Sergeenko: Pediatric Oncologist Department of Pediatric Bone Marrow and Hematopoietic Stem Cell Transplantation of the Research Institute of Pediatric Oncology and Hematology named after Academician of the Russian Academy of Medical Sciences L.A. Durnov at N.N. Blokhin National Medical Research Center of Oncology, Ministry of Health of Russia, e-mail karina_s19@mail.ru; <https://orcid.org/0000-0003-3225-8412>

E.B. Machneva: Cand. of Sci. (Med.), Hematologist Department of Pediatric Bone Marrow and Hematopoietic Stem Cell Transplantation of the Research Institute of Pediatric Oncology and Hematology named after Academician of the Russian Academy of Medical Sciences L.A. Durnov at N.N. Blokhin National Medical Research Center of Oncology, Ministry of Health of Russia, Hematologist Department of Bone Marrow Transplantation at the Russian Children's Clinical Hospital of the N.I. Pirogov Russian National Research Medical University, Ministry of Health of Russia, e-mail: lena.machneva@yandex.ru; <https://orcid.org/0000-0003-2395-4045>, SPIN-code: 6143-8644

T.Z. Aliev: Pediatric Oncologist Department of Pediatric Bone Marrow and Hematopoietic Stem Cell Transplantation of the Research Institute of Pediatric Oncology and Hematology named after Academician of the Russian Academy of Medical Sciences L.A. Durnov at N.N. Blokhin National Medical Research Center of Oncology, Ministry of Health of Russia, e-mail: timaliev118@gmail.com; <https://orcid.org/0000-0003-1091-1521>

I.O. Kostareva: Pediatric Oncologist Department of Pediatric Bone Marrow and Hematopoietic Stem Cell Transplantation of the Research Institute of Pediatric Oncology and Hematology named after Academician of the Russian Academy of Medical Sciences L.A. Durnov at N.N. Blokhin National Medical Research Center of Oncology, Ministry of Health of Russia, e-mail: kostareva_92@mail.ru; <https://orcid.org/0000-0003-0179-2479>

T.T. Valiev: Dr. of Sci. (Med.), Head of the Department of Pediatric Oncology and Hematology (Chemotherapy of Hemoblastosis) No. 1 of the Research Institute of Pediatric Oncology and Hematology named after Academician of the Russian Academy of Medical Sciences L.A. Durnov at the N.N. Blokhin National Medical Research Center of Oncology, Ministry of Health of Russia, e-mail: timurvaliev@mail.ru; <https://orcid.org/0000-0002-1469-2365>

M.V. Kiselevskiy: Dr. of Sci. (Med.), Professor, Head of the Laboratory of Cellular Immunity of the Research Institute of Experimental Diagnostics and Tumor Therapy at the N.N. Blokhin National Medical Research Center of Oncology, Ministry of Health of Russia, e-mail: kisele@inbox.ru; <https://orcid.org/0000-0002-0132-167X>

R.Ya. Vlasenko: Cand. of Sci. (Med.), Senior Researcher of the Laboratory of Cellular Immunity of the Research Institute of Experimental Diagnostics and Tumor Therapy at the N.N. Blokhin National Medical Research Center of Oncology, Ministry of Health of Russia, e-mail: vlasenko2002@bk.ru; <https://orcid.org/0000-0002-3560-001X>

K.I. Kirgizov: Cand. of Sci. (Med.), Deputy Director for Scientific and Educational Work of Research Institute of Pediatric Oncology and Hematology named after Academician of the Russian Academy of Medical Sciences L.A. Durnov at N.N. Blokhin National Medical Research Center of Oncology, Ministry of Health of Russia, e-mail: k.kirgizov@ronc.ru; <https://orcid.org/0000-0002-2945-284X>, SPIN-code: 3803-6370

S.R. Varfolomeeva: Dr. of Sci. (Med.), Professor, Director of Research Institute of Pediatric Oncology and Hematology named after Academician of the Russian Academy of Medical Sciences L.A. Durnov at N.N. Blokhin National Medical Research Center of Oncology, Ministry of Health of Russia, e-mail: s.varfolomeeva@ronc.ru; <https://orcid.org/0000-0001-6131-1783>

Authors' contributions

K.A. Sergeenko: review of publications on the topic of the article, analysis of the data obtained, writing the text of the article

E.B. Machneva, I.O. Kostareva: review of publications on the topic of the article, writing the text of the article, preparation of a list of references

T.Z. Aliev: development of article design, preparation of a list of references, composing a resume

T.T. Valiev, M.V. Kiselevskiy, K.I. Kirgizov, S.R. Varfolomeeva : development of the concept of the article, analysis of literature data, scientific editing of the article

R.Ya. Vlasenko: generation and characterization of mesenchymal stem cells

Конфликт интересов. Авторы заявляют об отсутствии конфликта интересов. / **Conflict of interest.** The authors declare no conflict of interest.

Финансирование. Исследование проведено без спонсорской поддержки. / **Funding.** The study was performed without external funding.

Введение

Аллогенная трансплантация гемопоэтических стволовых клеток (алло-ТГСК) является эффективным и во многих случаях жизненноспасающим методом лечения некоторых тяжелых гематологических злокачественных и незлокачественных заболеваний,

а также ряда врожденных патологий иммунной системы и нарушений обмена веществ. Целью алло-ТГСК служит излечение основного заболевания, обеспечение ожидаемой продолжительности и качества жизни пациента. В настоящее время значительно усовершенствовались методы как самой процедуры трансплан-

тации, так и сопроводительной терапии, тем не менее проведение алло-ТГСК по-прежнему сопряжено с высоким риском развития ряда тяжелых осложнений. Эти осложнения связаны как с токсичностью режимов кондиционирования, включающих высокие дозы химиопрепаратов и/или лучевую терапию, так и с развитием инфекционных осложнений на фоне иммуно/миелоабляции, а также тяжелыми иммунопатологическими процессами [1–3].

Такие осложнения алло-ТГСК, как тяжелые инфекции, острая и хроническая реакции «трансплантат против хозяина» (РТПХ), веноокклюзионная болезнь печени (ВОБ), ассоциированная с трансплантацией тромботическая микроангиопатия (ТА-ТМА), нередко сочетающиеся с недостаточностью трансплантата (НТ), остаются основными причинами трансплантационной летальности. Современные методы профилактики и лечения инфекционных осложнений включают широкий спектр антимикробных и противовоспалительных средств. Осложнения, связанные с иммунопатологическими процессами, контролируются иммуносупрессивными, иммуномодулирующими средствами, в том числе таргетными препаратами и клеточными технологиями (введение донорских мезенхимальных стволовых клеток (МСК)). Факторы риска манифестации и прогрессирования нередко едины для разных посттрансплантационных осложнений, а у части пациентов они развиваются сочетанно или последовательно, что значительно ухудшает прогноз и затрудняет процесс лечения.

Ассоциированная с трансплантацией тромботическая микроангиопатия

Одним из ранних осложнений алло-ТГСК, связанных с повреждением эндотелия, является ТА-ТМА, которая характеризуется микроангиопатической гемолитической анемией, тромбоцитопенией потребления за счет образования тромбов в микрососудистом русле и, как следствие, – дисфункцией ишемизированных органов. ТА-ТМА ассоциирована со значительным снижением выживаемости после алло-ТГСК. ТА-ТМА является результатом сложного патофизиологического процесса поражения эндотелия у предрасположенных пациентов, опосредованного комбинацией различных повреждающих факторов: режима предтрансплантационного кондиционирования, ингибиторов кальциневрина, РТПХ, инфекций, провоспалительных цитокинов. Частота встречаемости ТА-ТМА, по данным различных источников, широко варьирует от 0 до 74 %, что связано с отсутствием стандартизированных подходов к диагностике данного осложнения [4–8].

Патогенез ТА-ТМА включает повреждение эндотелиальных клеток с развитием протромботического и провоспалительного статусов, активацией антигенпрезентирующих клеток и лимфоцитов, компонентов комплемента и образованием микротромбов. В настоящее время гипотеза «двойного удара» пытается объединить патогенетические механизмы

ТА-ТМА. «Первый удар» производится стандартными повреждающими эндотелиальную клетку факторами (например, провоспалительными цитокинами), возникающими вследствие химиотерапии при кондиционировании, инфекции, лучевой терапии, неполной совместимости донора и реципиента. «Второй удар» наносят ингибиторы кальциневрина и mTOR, тяжелые инфекции после ТГСК. Циклопорин и такролимус, используемые для профилактики РТПХ, способствуют повреждению эндотелия за счет прямого цитотоксического воздействия, агрегации тромбоцитов, повышения фактора Виллебранда и тромбомодулина, изменений в регуляции комплемента и снижения продукции простаглицина и оксида азота [9, 10]. Имеются данные, свидетельствующие о том, что риск ТА-ТМА возрастает еще более у тех, кто получает ингибиторы кальциневрина в сочетании с режимами кондиционирования, содержащими бусульфид и циклофосфамид [11]. В ряде случаев ТА-ТМА приобретает тяжелое течение, но также нередко разрешается при снижении дозы ингибитора кальциневрина или его замене на другой препарат для профилактики РТПХ. Аутопсийное исследование показало, что у пациентов с острой РТПХ наблюдается 4-кратное увеличение частоты ТА-ТМА по сравнению с больными без нее [12]. Развитие ТА-ТМА на фоне РТПХ связывают с повреждением эндотелия, вторичным по отношению к увеличению циркулирующих цитокинов, снижению эндотелиальных факторов роста, активации коагуляционного каскада и прямому повреждению эндотелия цитотоксическими донорскими Т-клетками [13].

Инфекции, ассоциированные с повышенным риском развития ТА-ТМА, включают аспергиллез, вирусные инфекции (цитомегаловирус, аденовирус, парвовирус В19, вирус герпеса человека 6-го типа, полиомавирус) [14–19]. Повышенные уровни тромбомодулина, ингибитора активатора плазминогена типа 1, интерлейкина-8 и гамма-интерферона наблюдались у пациентов с вирусемией, что, вероятно, играет роль в патогенезе [20, 21].

Для диагностики ТА-ТМА наиболее значимыми являются клинико-лабораторные критерии, представленные в табл. 1.

В последние годы подход к лечению ТА-ТМА развивался на основе более глубокого понимания ее патофизиологии. Профилактические меры, такие как предупреждение эндотелиальной токсичности, инфекции и оптимизация режимов кондиционирования, могут свести к минимуму повреждение эндотелия [24]. Оптимальная поддерживающая терапия, включая минимизацию трансфузий компонентов крови, лечение артериальной гипертензии и раннюю терапию инфекции, является ключевым элементом лечения ТА-ТМА. Дополнительные терапевтические опции включают отмену ингибиторов кальциневрина, плазмаферез, применение ритуксимаба, дефибротида и экулизумаба. Своевременная диагностика и раннее начало лечения ТА-ТМА могут привести к улучшению результатов.

Таблица 1. Диагностические критерии ТА-ТМА [22, 23]

Table 1. Diagnostic criteria for TA-TMA [22, 23]

А. Микроангиопатия, диагностированная при биопсии ткани <i>A. Microangiopathy diagnosed on tissue biopsy</i>	
или/or	
Б. Лабораторные и клинические маркеры ТА-ТМА <i>B. Laboratory and clinical markers of TA-TMA</i>	
Маркер <i>Marker</i>	Характеристика <i>Characteristic</i>
1. Лактатдегидрогеназа (ЛДГ) <i>Lactate dehydrogenase (LDH)</i>	Концентрация в крови более верхней границы возрастной нормы <i>The concentration in the blood is more than the upper limit of the age norm</i>
2. Протеинурия <i>Proteinuria</i>	Соотношение белок/креатинин мочи ≥ 2 мг/мг <i>Urinary protein/creatinine ratio ≥ 2 mg/mg</i>
3. Артериальная гипертензия <i>Arterial hypertension</i>	Возраст больного < 18 лет: артериальное давление на уровне 95-го перцентилля для соответствующего возраста, пола и роста Возраст больного ≥ 18 лет: артериальное давление $\geq 140/90$ мм рт. ст. <i>Patient age < 18 years: blood pressure at the 95th percentile for age, sex and height</i> <i>Patient age ≥ 18 years: blood pressure $\geq 140/90$ mm Hg</i>
4. Тромбоцитопения <i>de novo</i> <i>De novo thrombocytopenia</i>	Тромбоцитопения с количеством тромбоцитов $< 50 \times 10^9$ /л или снижением количества тромбоцитов на ≥ 50 % <i>Thrombocytopenia with a platelet count $< 50 \times 10^9$/L or a decrease in platelet count by ≥ 50 %</i>
5. Анемия <i>de novo</i> <i>De novo anemia</i>	Гемоглобин ниже возрастной нормы или анемия, требующая трансфузионной поддержки <i>Hemoglobin below normal age or anemia requiring transfusion support</i>
6. Признаки микроангиопатии <i>Signs of microangiopathy</i>	Увеличение уровня шизоцитов в периферической крови или гистологические признаки микроангиопатии в образце ткани <i>Increased peripheral blood schizocytes or histological evidence of microangiopathy in a tissue sample</i>
7. Активация компонентов комплемента <i>Activation of complement components</i>	Повышение концентрации sC5b-9 в сыворотке выше нормы <i>An increase in the concentration of sC5b-9 in serum above normal</i>

Примечание. 2 + 7 – при диагнозе ТМА прогностически неблагоприятные признаки.

Note. 2 + 7 – with TMA diagnosis, prognostically unfavorable signs.

В связи с известной ролью активации системы комплемента в развитии ТА-ТМА моноклональное антитело экулизумаб все чаще используется для лечения пациентов с данным осложнением. Экулизумаб представляет собой гуманизированное моноклональное антитело против C5, которое блокирует активацию комплемента и предотвращает образование мембрано-атакующего комплекса. Опубликованные литературные данные по применению экулизумаба при ТА-ТМА ограничены небольшими ретроспективными исследованиями. Так, проспективное исследование по применению экулизумаба у 64 детей с ТА-ТМА показало, что при наблюдении в течение года ответ на терапию отмечался в 64 % случаев, а общая выживаемость составила 66 %. Среди умерших у 2 отмечено разрешение ТА-ТМА, а у остальных 27 сохранялись признаки активной ТМА на момент смерти [25–28]. Пациентам с ТА-ТМА может не потребоваться пожизненная терапия экулизумабом, поскольку наличие фактора повреждения эндотелия и дисрегуляции комплемента в большинстве случаев носит временный характер. Успешное прекращение терапии было продемонстрировано в нескольких исследованиях, и только в одном подтвержденном рецидиве, где пациент ответил на повторное введение дозы [25]. Отказ от экулизумаба следует рассматривать только после полного исчезновения гематологических маркеров ТМА и полной блокады комплемента.

Недостаточность трансплантата

НТ определяется как неспособность достичь устойчивой функции трансплантата после алло-ТГСК. При этом встречаются различные случаи НТ, основные дефиниции которых представлены в табл. 2.

Общая частота НТ составляет менее 5 %, чаще встречается у пациентов после трансплантации гаплоидентичных стволовых клеток – примерно в 10 % случаев [30–32]. Это осложнение алло-ТГСК связано со значительной заболеваемостью и смертностью, в первую очередь от инфекций и геморрагических осложнений.

Этиология НТ в большинстве случаев многофакторная (табл. 3).

Некоторые факторы риска развития НТ (специфика основного заболевания, недостаточное количество стволовых клеток в трансплантате, режим кондиционирования, наличие донор-специфических антител, тяжелые аллоиммунные процессы) совпадают с факторами риска других посттрансплантационных осложнений, поэтому НТ нередко сочетается с течением тяжелых инфекций, РТПХ, ТА-ТМА [33]. Нарушение микроокружения в КМ считается основной причиной длительной цитопении и вторичной НТ после алло-ТГСК. Поскольку МСК являются мультипотентными предшественниками для нескольких компонентов микроокружения в КМ, они могут играть ключевую роль в процессе восстановления костномозгового кроветворения при НТ.

Таблица 4. Влияние МСК на клеточный и гуморальный ответы [37]

Table 4. Effect of MSCs on the cellular and humoral responses [37]

Клетки-мишени <i>Target cells</i>	Механизм действия <i>Mechanism of action</i>
Аллогенные зрелые лимфоциты <i>Allogeneic mature lymphocytes</i>	Ингибирование пролиферации <i>Proliferation inhibition</i>
Антигенпрезентирующие клетки/дендритные клетки <i>Antigen presenting cells/dendritic cells</i>	Ингибирование пролиферации и созревания Ингибирование аллогениндуцированной дифференцировки из CD34 ⁺ предшественников и моноцитов Нарушение функции <i>Inhibition of proliferation and maturation</i> <i>Inhibition of allogeneic-induced differentiation from CD34⁺ progenitors and monocytes</i> <i>Impaired function</i>
T- и B-лимфоциты <i>T- and B-lymphocytes</i>	Ингибирование аллореактивной пролиферации <i>Inhibition of alloreactive proliferation</i>
T-лимфоциты <i>T-lymphocytes</i>	Стимуляция образования T-регуляторных и супрессорных лимфоцитов Ингибирование образования цитотоксических лимфоцитов (без снижения активности уже образованных) <i>Stimulation of the formation of T-regulatory and suppressor lymphocytes</i> <i>Inhibition of the formation of cytotoxic lymphocytes (without reducing the activity of already formed ones)</i>
B-лимфоциты <i>B-lymphocytes</i>	Нарушение дифференцирования в плазматические клетки <i>Impaired differentiation into plasma cells</i>
Натуральные киллеры <i>Natural killers</i>	Снижение активности <i>Decreased activity</i>

пациента с интервалом в неделю. Опубликованы также данные о возможности внутрикостного введения МСК при терапии рефрактерной РТПХ с гипофункцией трансплантата [37].

Клинический случай

Пациент Ф., 6 лет, с основным клиническим диагнозом «острый лимфобластный лейкоз, ВП-иммуно-подвариант, центральная нервная система (ЦНС) – статус 1. Первая клиничко-гематологическая ремиссия. Программная терапия в рамках протокола ALL BFM-IC 2002. Ранний комбинированный костномозговой и ЦНС-рецидив. Состояние после терапии по протоколу ALL REZ BFM 2002. Полная клиничко-гематологическая ремиссия, негативный МОБ-статус (минимальная остаточная болезнь)». Пациент поступил в отделение ДТКМ для проведения этапа алло-ТГСК от HLA- гаплоидентичного донора (матери).

В рамках стандартного миелоаблативного предтрансплантационного кондиционирования проведено тотальное облучение тела (TOT) в суммарной дозе 12 Гр (разовая доза – 3 Гр), введен этопозид 60 мг/кг. Профилактика РТПХ включала: ритуксимаб 375 мг/м² на –1-й день, абатацепт 10 мг/кг на –1, +7, +14, +21, +28-й дни, посттрансплантационный циклофосфамид 50 мг/кг на +3, +4-й дни, циклоспорин А в стартовой дозе 2 мг/кг под контролем токсичности и концентрации в крови. Кондиционирование на фоне стандартной сопроводительной терапии перенес удовлетворительно. В качестве источника ГСК использовался КМ. Клеточность CD34⁺-трансплантата составляла 3,2 × 10⁶ на 1 кг массы тела реципиента. В раннем посттрансплантационном периоде отмечалось развитие инфекционных осложнений: орофарингеальный мукозит I степени, нейтропенический энтероколит II степени. По данным миелограммы и исследования гемопоэтического химериз-

ма на +28-й день от ТГСК констатируется первичное неприживание трансплантата.

Согласно стандарту ведения пациентов с первичным неприживлением трансплантата, учитывая высокие риски прогрессии основного заболевания и развития фатальных инфекционных осложнений на фоне аплазии кроветворения у данного больного, а также ввиду отсутствия альтернативного донора, по результатам проведенного консилиума принято решение о выполнении повторной алло-ТГСК от того же донора с применением миелоаблативного режима кондиционирования. В качестве источника трансплантата использовались мобилизованные периферические стволовые клетки донора. Проведено кондиционирование в объеме: флударабин 90 мг/м², мелфалан 140 мг/м². Профилактика РТПХ включала: абатацепт 10 мг/кг на –1, +7, +14, +21, +28-й дни, ритуксимаб 375 мг/м² на –1-й день, тоцилизумаб 8 мг/кг, посттрансплантационный циклофосфамид 50 мг/кг в дни +3, +4, такролимус в стартовой дозе 0,04 мг/кг под контролем концентрации препарата в крови. Кондиционирование и трансплантацию пациент перенес удовлетворительно на фоне стандартной сопроводительной терапии. Клеточность CD34⁺-трансплантата составляла 13,4 × 10⁶ на 1 кг массы тела реципиента. Восстановление лейкоцитарного роста зафиксировано на +80-е сутки, на +89-е – приживание по тромбоцитарному росту.

В раннем посттрансплантационном периоде отмечалось развитие инфекционных осложнений (нейтропенический энтероколит II степени, орофарингеальный мукозит II степени), успешно купированных на фоне сопроводительной терапии. На +5-е сутки от повторной алло-ТГСК диагностированы клиничко-лабораторные проявления синдрома эндотелиального повреждения (повышенной капиллярной проницаемости) в виде резистентности к гемотрансфузиям, тенденции к задержке

жидкости, полисерозита, гепатоспленоmegалии по данным ультразвукового исследования, гипоальбуминемии, коагулопатии. На фоне проводимой терапии дефибридом 25 мг/кг/сут и стандартной профилактики препаратами урсодезоксихолевой кислоты, низкомолекулярным гепарином в течение недели проявления полностью купированы.

Через 2 мес после проведения повторной алло-ТГСК у ребенка манифестировала ТА-ТМА, клинико-лабораторными критериями которой явились следующие:

- проведение в анамнезе алло-ТГСК;
- стойкая артериальная гипертензия (систолическое артериальное давление более 140 мм рт. ст.);
- длительная тромбоцитопения, резистентная к замещающим трансфузиям;
- повышение уровня шизоцитов в крови;
- повышенный уровень ЛДГ;
- анемический синдром;
- длительная терапия ингибиторами кальциневрина;
- протеинурия.

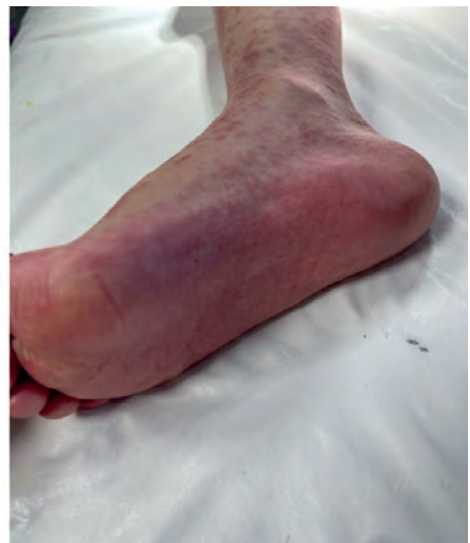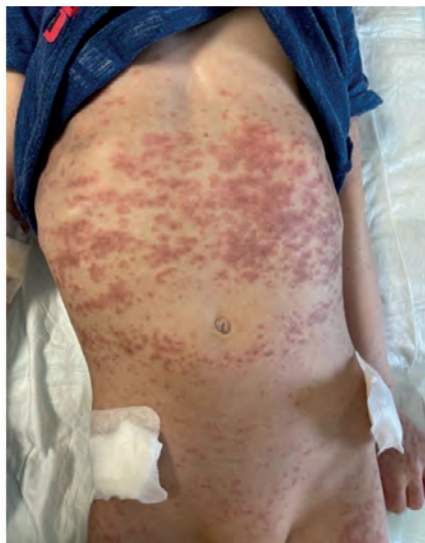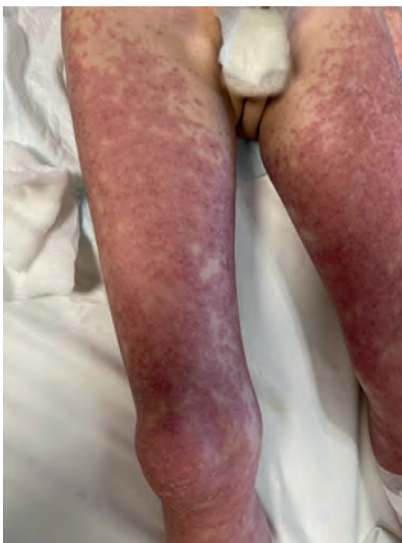Согласно решению консилиума врачей принято решение о проведении таргетной терапии “off-label” препаратом экулизумаб (Элизария®, АО «ГЕНЕРИУМ») 600 мг по жизненным показаниям. Препарат вводился еженедельно двукратно, осложнений после введения не зафиксировано. Принимая во внимание купирование проявлений ТА-ТМА, а также снижение уровня комплемента СН-50 до нормальных значений, введение экулизумаба было прекращено.

С +71-го дня после повторной ТГСК у пациента отмечалась манифестация острой РТПХ II стадии: кожная форма до III степени, кишечная форма до II степени, а также интестинальные проявления в виде диареи до 6 раз/сут. Появилась диффузная мелкая пятнисто-папулезная сыпь в области туловища, верхних и нижних конечностей, стоп и ладоней, шеи с инфильтративным компонентом, сопровождающаяся выраженным зудом (рисунок). Согласно результатам исследования биоптатов кожи после punch-биопсии

методом полимеразной цепной реакции не обнаружено вирусов герпеса 1, 2, 6-го типов, а также Эпштейна–Барр и цитомегаловируса. По данным гистологического исследования констатировано наличие признаков РТПХ. Проводилась иммуносупрессивная терапия (ИСТ) в объеме: метилпреднизолон 2 мг/кг/сут с постепенной редукцией дозы до 1 мг/кг/сут, тоцилизумаб 8 мг/кг; абатацепт 10 мг/кг; топическая терапия средствами с глюкокортикоидами и блокаторами кальциневрина, внутрь назначался будесонид. На фоне проводимого лечения кожные и интестинальные проявления полностью нивелированы.

С +90-х суток после повторной ТГСК манифестировало поражение печени в виде увеличения печеночных трансаминаз максимально до 30 норм, билирубина до 90 мкмоль/л, гамма-глутамилтранспептидазы до 1200 Ед/л, клинически – иктеричность слизистых оболочек, склер, кожи, зуд кожи. Проведена редукция гепатотоксичных препаратов, начата гепатопротекторная и детоксикационная терапия, эскалирована ИСТ метилпреднизолоном 1 мг/кг/сут с проведением пульс-терапии 2 мг/кг/сут без эффекта, далее последовательное назначение комбинации иммуносупрессивных препаратов (такролимус, циклоспорин А, сиролимус, введение тоцилизумаба, абатацепта). На фоне терапии отмечалась стабилизация маркеров цитолиза гепатоцитов и билирубина.

В течение полугода от ТГСК у пациента фиксировалась выраженная гипофункция трансплантата по всем росткам – лейкопения IV степени вплоть до агранулоцитоза, тромбоцитопения IV степени с гемотрансфузионной зависимостью от тромбоконцентрата ежедневно, от эритроцитной взвеси 2 раза/нед. Проводилась попытка стимуляции лейкопоза гранулоцитарным колониестимулирующим фактором (Г-КСФ) с эскалацией дозы до 10 мкг/кг – без эффекта. Для оценки функции трансплантата и статуса основного заболевания проводились регулярные костномозговые пункции, по данным которых сохранялись ремиссия по основному



Острая РТПХ кожной формы
Acute cutaneous GVHD

заболеванию, МОБ-негативный статус, смешанный донорский химеризм: общий, линейный CD3⁺ — не менее 99 % донорских клеток, CD34⁺ — 20,7 % собственных клеток.

С учетом выраженной гипофункции трансплантата, неэффективности ранее проводимой терапии в целях восстановления микроокружения в КМ, а также в рамках терапии печеночной формы стероид-рефрактерной хронической РТПХ, согласно решению консилиума специалистов и письменному согласию законного представителя пациенту были введены гаплоидентичные донорские МСК, полученные из аспирата КМ донора ГСК (матери) и культивированные *in vitro* в целях экспансии клеток в течение 2 пассажей. Инфузии МСК в количестве 2–3 млн клеток (0,083–0,125 млн на 1 кг веса) проводились ежемесячно внутривенно струйно с премедикацией антигистаминными препаратами, осложнений после данной процедуры не зафиксировано. После 3 первых введений МСК была отмечена положительная динамика в виде улучшения функции трансплантата — зафиксировано восстановление лейкоцитарного ростка (поддержание уровня лейкоцитов не менее 1 тыс/мкл без стимуляции Г-КСФ), снижение гемотрансфузионной зависимости. Кроме того, констатированы стабилизация, а в дальнейшем и улучшение в течении печеночной формы РТПХ, постепенное снижение уровня билирубина до 30 мкмоль/л, печеночных трансаминаз до 15 норм.

В настоящее время через год от повторной ТГСК трансплантат у пациента функционирует с менее выраженной гипофункцией по всем росткам, сохраняется потребность в стимуляции лейкопоза Г-КСФ раз в неделю, гемотрансфузионная зависимость от тромбоконцентрата и эритроцитарной взвеси еженедельная, сохраняется волнообразное течение печеночной формы РТПХ с некоторой стабилизацией. Больной продолжает получать комбинированную ИСТ, в том числе введения МСК. По данным контрольных обследований по основному заболеванию сохраняется статус клинко-гематологической и иммунологической ремиссии, смешанный донорский химеризм (без ухудшения).

Обсуждение

Несмотря на совершенствование методов проведения и сопроводительной терапии, ТГСК остается процедурой высокого риска со значительной летальностью, связанной с токсичностью режимов кондиционирования, риском отторжения трансплантата, инфекционными, токсическими осложнениями и развитием РТПХ. Острые осложнения, такие как ранние эндотелиальные повреждения, ВОБ, острая и хроническая РТПХ и инфекционные состояния, остаются основными препятствиями для успеха трансплантации. Прогресс в проведении алло-ТГСК зависит от нескольких факторов, включая адекватную профилактику и лечение сопутствующих осложнений.

В последние годы повысилась осведомленность о риске развития ТА-ТМА у педиатрических реципиентов ТГСК. Достигнут существенный прогресс

в понимании патофизиологических механизмов и открытии потенциально эффективных методов лечения. Тем не менее развитие ТА-ТМА по-прежнему сопряжено с высоким риском прогрессирования в синдром полиорганной недостаточности и смерти, поэтому раннее выявление и лечение имеют решающее значение. Недавние исследования показали, что активация системы комплемента играет ключевую роль в механизмах развития ТА-ТМА. Экулизумаб зарекомендовал себя как эффективная терапевтическая опция при данном осложнении. Используемый у пациента препарат Элизария подтвердил биоаналогичность оригинальному экулизумабу в ходе ряда клинических исследований [41–43]. Также имеется опыт его успешного применения при различных ТМА, включая ТА-ТМА [44, 45].

Терапия стероидорезистентной РТПХ служит серьезной проблемой для трансплантологов, а летальность при этом осложнении остается высокой. Не менее сложной задачей является определение тактики терапии пациента с НТ. Несмотря на то, что НТ — редкое осложнение, летальность при нем может достигать 100 %, если не будет проведено эффективное лечение. Стандартизированного метода терапии таких пациентов не существует, единственным радикальным вариантом является повторная трансплантация. Однако зачастую проведение повторной ТГСК не представляется возможным ввиду накопленной органной токсичности, высоких рисков развития инфекционных и иммунных осложнений.

Благодаря своим иммуномодулирующим и репаративным свойствам МСК демонстрируют большие перспективы в улучшении результатов ТГСК за счет предотвращения или лечения как иммунопатологических процессов, так и НТ. МСК являются привлекательной альтернативой для лечения пациентов со стероид-рефрактерной РТПХ и НТ. Однако, несмотря на достаточно большой накопленный мировой опыт их применения, данных о безопасности и эффективности МСК недостаточно, в связи с чем сохраняется потребность в проведении перспективных крупномасштабных исследований [46–48].

Представленный нами клинический случай демонстрирует сложность ведения пациентов с сочетанием жизнеугрожающих посттрансплантационных осложнений. Учитывая во многих случаях единство факторов риска развития различных тяжелых осложнений после ТГСК, их сочетание может встречаться у одного пациента и значимо усложнять лечение больного. Стратегии успешного предотвращения этих осложнений включают регулярный клинко-лабораторный мониторинг и воздействие на факторы риска (использование менее токсичных методик кондиционирования и профилактика РТПХ). Терапия уже развившихся осложнений всегда проводится индивидуально — с учетом всех осложнений и риска их прогрессирования; нередко требует применения инновационных подходов с использованием пре-

паратов “off-label”, а также дополнительных методов клеточной терапии, в том числе использования МСК.

Заключение

У пациентов после алло-ТГСК нередко встречается сочетание жизнеугрожающих посттрансплантационных осложнений за счет единства факторов риска их развития. Представленный нами клинический пример демонстрирует сочетание у одного пациента таких тяжелых осложнений, как ТА-ТМА, стероид-рефрактерная хроническая РТПХ и НТ. Терапия подобных осложнений требует индивидуализированного подхода с учетом риска их прогрессирования. Нами продемонстрировано успешное применение препарата

экулизумаб “off-label” для лечения ТА-ТМА, а также использование МСК для терапии стероид-рефрактерной РТПХ и тяжелой НТ. Значительные успехи были достигнуты в понимании роли комплемента в патогенезе развития ТА-ТМА, в связи с чем ингибитор активации комплемента экулизумаб продемонстрировал свою эффективность при терапии ТА-ТМА у детей и может быть использован для лечения этого серьезного осложнения, а благодаря своим иммуномодулирующим и репаративным свойствам МСК демонстрируют большие перспективы в улучшении результатов ТГСК за счет их использования в комплексной терапии различных посттрансплантационных осложнений, в частности тяжелой гипофункции трансплантата и стероид-рефрактерной РТПХ.

ЛИТЕРАТУРА / REFERENCES

- Ditschkowski M., Elmaagacli A., Trenschele R., Gromke T., Steckel N., Koldehoff M., Beelen D. Dynamic international prognostic scoring system scores, pre-transplant therapy and chronic graft-versus-host disease determine outcome after allogeneic hematopoietic stem cell transplantation for myelofibrosis. *Haematologica*. 2012;97:1574–81. doi: 10.3324/haematol.2011.061168.
- Saudemont A., Madrigal J.A. Allogeneic T cells: Maestro in the co-ordination of the immune response after hematopoietic stem cell transplantation. *Haematologica*. 2014;99:203–5. doi: 10.3324/haematol.2013.101295.
- Corre E., Carmagnat M., Busson M., Peffault de Latour R., Robin M., Ribaud P., Toubert A., Rabian C., Socié G. Long-term immune deficiency after allogeneic stem cell transplantation: B-cell deficiency is associated with late infections. *Haematologica*. 2010;95:1025–9. doi: 10.3324/haematol.2009.018853.
- Moake J.L., Byrnes J.J. Thrombotic microangiopathies associated with drugs and bone marrow transplantation. *Hematol Oncol Clin North Am*. 1996;10(2):485–97. doi: 10.1016/s0889-8588(05)70348-8.
- George J.N., Li X., McMinn J., Terrell D., Vesely S., Selby G. Thrombotic thrombocytopenic purpura/hemolytic uremic syndrome following allogeneic HPC transplantation: a diagnostic dilemma. *Transfusion*. 2004;44(2):294–304. doi: 10.1111/j.1537-2995.2004.00700.x.
- Dervenoulas J., Tsigiriotis P., Bollas G., Pappa V., Xiros N., Economopoulos T., Pappa M., Mellou S., Kostourou A., Papageorgiou E., Raptis S.A. Thrombotic thrombocytopenic purpura/hemolytic uremic syndrome (TTP/HUS): treatment outcome, relapses, prognostic factors. A single-center experience of 48 cases. *Ann Hematol*. 2000;79(2):66–72. doi: 10.1007/s002770050012.
- Ruggenti P., Noris M., Remuzzi G. Thrombotic microangiopathies. In: Wilcox C.S., editor. *Therapy in nephrology & hypertension: a companion to Brenner & Rector's the kidney*. 3rd edition. Philadelphia: Saunders, 2008. Pp. 294–312.
- Ariceta G., Besbas N., Johnson S., Karpman D., Landau D., Licht C., Loirat C., Pecoraro C., Taylor M., van de Kar N., Vandewalle J., Zimmerhackl L.B. Guideline for the investigation and initial therapy of diarrhea-negative hemolytic uremic syndrome. *Pediatr Nephrol*. (Berlin, Germany) 2009;24(4):687–96. doi: 10.1007/s00467-008-0964-1.
- Willems E., Baron F., Seidel L., Frère P., Fillet G., Beguin Y. Comparison of thrombotic microangiopathy after allogeneic hematopoietic cell transplantation with high-dose or nonmyeloablative conditioning. *Bone Marrow Transplant*. 2010;45:689–93. doi: 10.1038/bmt.2009.230.
- Rosenthal J., Powlowska A., Bolotin E., Cervantes C., Maroongroge S., Thomas S., Forman S.J. Transplant-associated thrombotic microangiopathy in pediatric patients treated with sirolimus and tacrolimus. *Pediatr Blood Cancer*. 2011;57:142–6. doi: 10.1002/pbc.22861.
- Rodriguez R., Nakamura R., Palmer J.M., Parker P., Shayani S., Nademane A., Snyder D., Pullarkat V., Kogut N., Rosenthal J., Smith E., Karanes C., O'Donnell M., Krishnan A., Senitzer D., Forman S.J. A phase II pilot study of tacrolimus/sirolimus GVHD prophylaxis for sibling donor hematopoietic stem cell transplantation using 3 conditioning regimens. *Blood*. 2010;115:1098–105. doi: 10.1182/blood-2009-03-207563.
- Changsirikulchai S., Myerson D., Guthrie K.A., McDonald G.B., Alpers C.E., Hingorani S.R. Renal thrombotic microangiopathy after hematopoietic cell transplant: Role of GVHD in pathogenesis. *Clin J Am Soc Nephrol*. 2009;4:345–53. doi: 10.2215/CJN.02070508.
- Biedermann B.C. Vascular endothelium and graft-versus-host disease. *Best Pract Res Clin Haematol*. 2008;21:129–38. doi: 10.1016/j.beha.2008.02.003.
- George J.N., Selby G.B. Thrombotic microangiopathy after allogeneic bone marrow transplantation: a pathologic abnormality associated with diverse clinical syndromes. *Bone Marrow Transplant*. 2004;33:1073–4. doi: 10.1038/sj.bmt.1704513.
- Ho V., Cutler C., Carter S., Martin P., Adams R., Horowitz M., Ferrara J., Soiffer R., Giralt S. Blood and Marrow Transplant Clinical Trials Network Toxicity Committee consensus summary: thrombotic microangiopathy after hematopoietic stem cell transplantation. *Biol Blood Marrow Transplant*. 2005;11:571–5. doi: 10.1016/j.bbmt.2005.06.001.
- Batts E.D., Lazarus H.M. Diagnosis and treatment of transplantation-associated thrombotic microangiopathy: Real progress or are we still waiting? *Bone Marrow Transplant*. 2007;40:709–19. doi: 10.1038/sj.bmt.1705758.
- Chang A., Hingorani S., Kowalewska J., Flowers M.E.D., Aneja T., Smith K.D., Meehan S.M., Nicosia R.F., Alpers C.E. Spectrum of renal pathology in hematopoietic cell transplantation: a series of 20 patients and review of the literature. *Clin J Am Soc Nephrol*. 2007;2:1014–23. doi: 10.2215/CJN.01700407.
- Uderzo C., Bonanomi S., Busca A., Renoldi M., Ferrari P., Iacobelli M., Morreale G., Lanino E., Annaloro C., Volpe A.D., Alessandrino P., Longoni D., Locatelli F., Sangalli H., Rovelli A. Risk factors and severe outcome in thrombotic microangiopathy after allogeneic hematopoietic stem cell transplantation. *Transplantation*. 2006;82:638–44. doi: 10.1097/01.tp.0000230373.82376.46.
- Lopes da Silva R., Ferreira I., Teixeira G., Cordeiro D., Mafra M., Costa I., Bravo Marques J.M., Abecasis M. BK virus encephalitis with thrombotic microangiopathy in an allogeneic hematopoietic stem cell transplant recipient. *Transpl Infect Dis*. 2011;13:161–7. doi: 10.1111/j.1399-3062.2010.00581.x.

20. Nürnberg W., Michelmann I., Burdach S., Göbel U. Endothelial dysfunction after bone marrow transplantation: Increase of soluble thrombomodulin and PAI-1 in patients with multiple transplant related complications. *Ann Hematol.* 1998;76:61–5. doi: 10.1007/s002770050364.
21. Takatsuka H., Takemoto Y., Yamada S., Wada H., Tamura S., Fujimori Y., Okamoto T., Suehiro A., Kanamaru A., Kakishita E. Complications after bone marrow transplantation are manifestations of systemic inflammatory response syndrome. *Bone Marrow Transplant.* 2000;26:419–26. doi: 10.1038/sj.bmt.1702517.
22. Jodele S., Dandoy C.E., Myers K.C., El-Bietar J., Nelson A., Wallace G., Laskin B.L. New approaches in the diagnosis, pathophysiology, and treatment of pediatric hematopoietic stem cell transplantation-associated thrombotic microangiopathy. *Transfus Apher Sci.* 2016;54(2):181–90. doi: 10.1016/j.transci.2016.04.007.
23. Jodele S., Laskin B.L., Dandoy C.E., Myers K.C., El-Bietar J., Davies S.M., Goebel J., Dixon B. A new paradigm: diagnosis and management of HSCT-associated thrombotic microangiopathy as multi-system endothelial injury. *Blood Rev.* 2014;29(3):191–204. doi: 10.1016/j.blre.2014.11.001.
24. Young J.A., Pallas C.R., Knovich M.A. Transplant-associated thrombotic microangiopathy: theoretical considerations and a practical approach to an unrefined diagnosis. *Bone Marrow Transplant.* 2021;56(8):1805–17. doi: 10.1038/s41409-021-01283-0.
25. Jodele S., Dandoy C.E., Lane A., Laskin B.L., Teusink-Cross A., Myers K.C. Complement blockade for TA-TMA: lessons learned from a large pediatric cohort treated with eculizumab. *Blood.* 2020;135:1049–57. doi: 10.1182/blood.2019004218.
26. Jodele S., Fukuda T., Vinks A., Mizuno K., Laskin B.L., Goebel J. Eculizumab therapy in children with severe hematopoietic stem cell transplantation-associated thrombotic microangiopathy. *Biol Blood Marrow Transplant.* 2014;20:518–25. doi: 10.1016/j.bbmt.2013.12.565.
27. Jodele S., Fukuda T., Mizuno K., Vinks A.A., Laskin B.L., Goebel J. Variable eculizumab clearance requires pharmacodynamic monitoring to optimize therapy for thrombotic microangiopathy after hematopoietic stem cell transplantation. *Biol Blood Marrow Transplant.* 2016;22:307–15. doi: 10.1016/j.bbmt.2015.10.002.
28. Khaled S.K., Kwong Y.L., Smith M., Metjian A., Whitaker S. Early Results of Phase II Study Using OMS721 in Patients with Hematopoietic Stem Cell Transplant-Associated Thrombotic Microangiopathy (HCT-TMA). *Biol Blood Marrow Transplant.* 2017;23:S282–3. doi: 10.1016/j.bbmt.2016.12.192.
29. Carreras E., Dufour C., Mohty M., Kröger N. The EBMT Handbook: Hematopoietic Stem Cell Transplantation and Cellular Therapies, 2019. 688 p.
30. Aversa F., Terenzi A., Tabilio A., Falzetti F., Carotti A., Ballanti S. Full haplotype-mismatched hematopoietic stem-cell transplantation: a phase II study in patients with acute leukemia at high risk of relapse. *J Clin Oncol.* 2005;23:3447–54. doi: 10.1200/JCO.2005.09.117.
31. Luznik L., O'Donnell P.V., Symons H.J., Chen A.R., Leffell M.S., Zahurak M., Gooley T.A., Piantadosi S., Kaup M., Ambinder R.F., Huff C.A., Matsui W., Bolaños-Meade J., Borrello I., Powell J.D., Harrington E., Warnock S., Flowers M., Brodsky R.A., Sandmaier B.M., Storb R.F., Jones R.J., Fuchs E.J. HLA-haploidentical bone marrow transplantation for hematologic malignancies using nonmyeloablative conditioning and high-dose, posttransplantation cyclophosphamide. *Biol Blood Marrow Transplant.* 2008;14:641–50. doi: 10.1016/j.bbmt.2008.03.005.
32. Wang Y., Liu D.H., Liu K.Y., Xu L.P., Zhang X.H., Han W. Long-term follow-up of haploidentical hematopoietic stem cell transplantation without *in vitro* T cell depletion for the treatment of leukemia: nine years of experience at a single center. *Cancer.* 2013;119:978–85. doi: 10.1002/cncr.27761.
33. Olsson R.F., Logan B.R., Chaudhury S., Zhu X., Akpek G., Bolwell B.J. Primary graft failure after myeloablative allogeneic hematopoietic cell transplantation for hematologic malignancies. *Leukemia.* 2015;29:1754–62. doi: 10.1038/leu.2015.75.
34. Uccelli A., Moretta L., Pistoia V. Mesenchymal stem cells in health and disease. *Nat Rev Immunol.* 2008;8:726–36. doi: 10.1038/nri2395.
35. Muguruma Y., Yahata T., Miyatake H., Tadayuki S., Tomoko U., Jobu I., Shunichi K., Mamoru I., Tomomitsu H., Kiyoshi A. Reconstitution of the functional human hematopoietic microenvironment derived from human mesenchymal stem cells in the murine bone marrow compartment. *Blood.* 2006;107:1878–87. doi: 10.1182/blood-2005-06-2211.
36. Kiel M.J., Morrison S.J. Uncertainty in the niches that maintain haematopoietic stem cells. *Nat Rev Immunol.* 2008;8:290–301. doi: 10.1038/nri2279.
37. Скоробогатова Е.В., Киргизов К.И., Пристанкова Е.А., Благодарова О.Л., Осипова Е.Ю., Пономарева Н.И., Пурбуева Б.Б., Буря А.Е., Константинова В.В., Филина О.А., Мачнева Е.Б., Ольхова Л.В., Мезенцева А.В., Антошин М.М., Сидорова Н.В. Внутрикостное введение мезенхимальных стволовых клеток в терапии рефрактерной реакции «трансплантат против хозяина» с гипофункцией трансплантата. *Педиатрия. Журнал им. Г.Н. Сперанского.* 2019;98(4):8–14. [Skorobogatova E.V., Kirgizov K.I., Blagodarova O.L., Pristanskova E.A., Osipova E.U., Ponomareva N.I., Purbueva B.B., Burya A.E., Konstantinova V.V., Filina O.A., Olkhova L.V., Mezentseva A.V., Antoshin M.M., Sidorova N.V. Intraosseous infusion of mesenchymal stem cells in treatment of graft-versus-host refractory response with graft hypofunction. *Pediatriya. Zhurnal im. G.N. Speranskogo = Pediatrya. Journal named after G.N. Speransky.* 2019;98(4):8–14. (In Russ.)].
38. Muroi K., Miyamura K., Ohashi K. Unrelated allogeneic bone marrow-derived mesenchymal stem cells for steroid-refractory acute graft-versus-host disease: a phase I/II study. *Int J Hematol.* 2013;98:206–13. doi: 10.1007/s12185-013-1399-4.
39. Muroi K., Miyamura K., Okada M., Yamashita T., Murata M., Ishikawa T., Uike N., Hidaka M., Kobayashi R., Imamura M., Tanaka J., Ohashi K., Taniguchi S., Ikeda T., Eto T., Mori M., Yamaoka M., Ozawa K. Bone marrow-derived mesenchymal stem cells (JR-031) for steroid-refractory grade III or IV acute graft-versus-host disease: a phase II/III study. *Int J Hematol.* 2016;103:243–50. doi: 10.1007/s12185-015-1915-9.
40. Ankrum J.A., Ong J.F., Karp J.M. Mesenchymal stem cells: immune evasive, not immune privileged. *Nat Biotechnol.* 2014;32:252–60. doi: 10.1038/nbt.2816.
41. Kulagin A., Ptushkin V., Lukina E., Davydkin I., Korobkin A., Shamrai V., Konstantinova T., Kaporskaya T., Mitina T., Ksenzova T., Zuev E., Markova O., Gapchenko E., Kudlay D. Randomized multicenter noninferiority phase III clinical trial of the first biosimilar of eculizumab. *Ann Hematol.* 2021;100(11):2689–98. doi: 10.1007/s00277-021-04624-7.
42. Kulagin A., Ptushkin V., Lukina E., Gapchenko E., Markova O., Zuev E., Kudlay D. Phase III clinical trial of Elizaria® and Soliris® in adult patients with paroxysmal nocturnal hemoglobinuria: results of comparative analysis of efficacy, safety, and pharmacological data. *Blood.* 2019;134(Suppl. 1):3748. doi: 10.1182/blood-2019-125693.
43. Птушкин В.В., Кулагин А.Д., Лукина Е.А., Давыдкин И.Л., Константинова Т.С., Шамрай В.С., Минаева Н.В., Кудлай Д.А., Гапченко Е.В., Маркова О.А., Борозинец А.Ю. Результаты открытого многоцентрового клинического исследования Ib фазы по оценке безопасности, фармакокинетики и фармакодинамики первого биоаналога экулизумаба у нелеченых пациентов с пароксизмальной ночной гемоглобинурией в фазе индукции терапии. *Терапевтический архив.* 2020;92(7):77–84. doi: 10.26442/00403660.2020.07.000818. [Pushkin V.V., Kulagin A.D., Lukina E.A., Davydkin I.L., Konstantinova T.S., Shamrai V.S., Minaeva N.V., Kudlay D.A., Gapchenko E.V., Markova O.A., Borozinets A.Yu. Results of phase Ib open multicenter clinical trial of the safety, pharmacokinetics and pharmacodynamics of first biosimilar of eculizumab in untreated patients with paroxysmal nocturnal hemoglobinuria during induction of therapy. *Terapevticheskiy arkhiv = Therapeutic Archive.* 2020;92(7):77–84. (In Russ.)].
44. Мачнева Е.Б., Болехонова М.А., Алиев Т.З., Шевцов Д.В., Сулейманова А.М., Сидорова Н.В., Османов Е.А., Киргизов К.И.,

- Варфоломеева С.Р. Тромботическая микроангиопатия, ассоциированная с трансплантацией гемопоэтических стволовых клеток: общая характеристика и пример из клинической практики. Российский журнал детской гематологии и онкологии. 2020;7(3):86–93. doi: 10.21682/2311-1267-2020-7-3-86-93. [Machneva E.V., Bolokhonova M.A., Aliev T.Z., Shevtsov D.V., Suleymanova A.M., Sidorova N.V., Osmanov E.A., Kirgizov K.I., Varfolomeeva S.R. Thrombotic microangiopathy associated with hematopoietic stem cell transplantation: general characteristics and an example from clinical practice. Rossiyskiy zhurnal detskoy gematologii i onkologii = Russian Journal of Pediatric Hematology and Oncology. 2020;7(3):86–93. (In Russ.)].
45. Эмирова Х.М., Орлова О.М., Музуров А.Л., Генералова Г.А., Панкратенко Т.Е., Абасеева Т.Ю., Шаталов П.А., Козина А.А., Ильинский В.В., Шустер А.М., Кудлай Д.А. Опыт применения Элизарии® при атипичном гемолитико-уремическом синдроме. Педиатрия. Журнал им. Г.Н. Сперанского. 2019;98(5):225–9. [Emirova Kh.M., Orlova O.M., Muzurov A.L., Generalova G.A., Pankratenko T.E., Abaseeva T.Y., Shatalov P.A., Kozina A.A., Pinsky V.V., Shuster A.M., Kudlay D.A. The experience of using Elizaria® for atypical hemolytic uremic syndrome. Pediatriya. Zhurnal im. G.N. Speranskogo = Pediatria. Journal named after G.N. Speransky. 2019;98(5):225–9. (In Russ.)].
46. Rasmusson I., Ringdén O., Sundberg B., Le Blanc K. Mesenchymal stem cells inhibit the formation of cytotoxic T lymphocytes, but not activated cytotoxic T lymphocytes or natural killer cells. Transplantation. 2003;76:1208–13. doi: 10.1097/01.TP.0000082540.43730.80.
47. Kiselevskiy M., Vlasenko R., Reshetnikova V., Chikileva I., Shubina I., Osmanov E., Valiev T., Sidorova N., Batmanova N., Stepanyan N., Kirgizov K., Varfolomeeva S. Potential use of mesenchymal multipotent cells for hemopoietic stem cell transplantation: pro and contra. J Pediatr Hematol Oncol. 2021;43(3):90–4. doi: 10.1097/MPH.0000000000002065.
48. Киселевский М.В., Власенко Р.Я., Степанян Н.Г., Шубина И.Ж., Ситдикова С.М., Киргизов К.И., Варфоломеева С.Р. Секрет мезенхимных стволовых клеток костного мозга: иммуносупрессивный или провоспалительный? Клеточные технологии в биологии и медицине. 2021;3:171–5. doi: 10.47056/1814-3490-2021-3-171-175. [Kiselevsky M.V., Vlasenko R.Ya., Stepanyan N.G., Shubina I.Zh., Sitdikova S.M., Kirgizov K.I., Varfolomeeva S.R. Mesenchymal bone marrow stem cell secretion: is it immunosuppressive or pro-inflammatory? Kletochnyye tekhnologii v biologii i meditsine = Cell Technologies in Biology and Medicine. 2021;3:171–5. (In Russ.)].

Статья поступила в редакцию: 03.10.2022. Принята в печать: 28.10.2022.

Article was received by the editorial staff: 03.10.2022. Accepted for publication: 28.10.2022.